

Certyfikat Umiejętności echokardiograficznego badania serca płodu (dla zaawansowanych) Sekcji Echokardiografii i Kardiologii Prenatalnej Polskiego Towarzystwa Ultrasonograficznego

Certificate of competence in echocardiography of fetal heart.
Fetal Echocardiography And Cardiology Section
of Polish Ultrasound Society.

Maria Respondek-Liberska*,
Joanna Szymkiewicz-Dangel*, **Agata Włoch***

* Board of Fetal Echocardiography And Cardiology Section of Polish Ultrasound Society

Adres: Zakład Diagnostyki i Profilaktyki Wad Wrodzonych ICZMP & Uniwersytetu Medycznego w Łodzi
Rzgowska 281/289, 93-338 Łódź
e-mail: majkares@uni.lodz.pl

Streszczenie:

Celem podnoszenia naszych kwalifikacji i zapewnienia odpowiedniej jakości badań wprowadziliśmy zasady przyznawania Certyfikatów Umiejętności. Przedstawiliśmy podstawowe założenia i cele Sekcji Echokardiografii i Kardiologii Prenatalnej PTU. Przedstawiliśmy również wskazania do badania echokardiograficznego i sposób jego przeprowadzenia, a także warunki uzyskania certyfikatu i uprawnienia wynikające z jego posiadania.

Summary:

To support our qualification and maintain a high standard of fetal echocardiography we have formed the condition to obtain the certificate of fetal echocardiography. We present guidelines and aims of Fetal Echocardiography and Cardiology Section of Polish Ultrasound Society. We present indication and the way of performing fetal echocardiography. We also present the qualifications and rights that gives the certificate.

Słowa kluczowe:

certyfikat, echokardiografia, wada serca, płód

Key words:

certificate, echocardiography, congenital heart disease, fetus

W Polsce, podobnie jak i na świecie, badania echokardiograficzne płodu wykonywane są w nielicznych ośrodkach. Wymagają one od lekarzy czasochłonnego przygotowania, wiedzy teoretycznej, praktycznej oraz umiejętności ultrasonograficznych z zakresu kilku dziedzin: kardiologii dziecięcej, echokardiografii dziecięcej, neonatologii i położnictwa, radiologii, pediatrii, genetyki.¹⁻² Dlatego zasady wykonywania badań kardiologicznych u płodów są opracowywane zarówno przez

amerykańskie jak i europejskie towarzystwa naukowe.³⁻⁴ Chociaż wady serca płodu są wadami najtrudniejszymi do wykrycia w badaniu ultrasonograficznym,^{1-2,5} jest to zadanie dla położnika.^{1-2,6-8} Wykrycie nie znaczy ustalenia ostatecznego rozpoznania, najważniejsze jest zauważenie nieprawidłowości w skriningowym badaniu ultrasonograficznym serca płodu przez położnika i skierowanie ciężarnej do ośrodka referencyjnego celem wykluczenia lub potwierdzenia wady serca w pełnym badaniu echo-

kardiograficznym, ustalenie właściwej diagnozy i opcji dalszego postępowania.^{2,6}

Podstawowym założeniem i celem Sekcji Echokardiografii i Kardiologii Prenatalnej PTU jest propagowanie idei badań kardiologicznych u płodu, ze szczególnym uwzględnieniem stanów zagrożenia życia, celem stworzenia optymalnych warunków porodu i opieki poporodowej dla noworodków.⁹⁻¹¹ Celem realizacji naszego głównego założenia jest organizowanie spotkań członków Sekcji, omawianie wybranych przypadków kardiologicznych, aktualnego stanu wiedzy z zakresu prenatalnej diagnostyki kardiologicznej, ciągła edukacja. Członkami Sekcji Echokardiografii i Kardiologii Płodowej mogą być lekarze różnych specjalności (położnicy, pediatrzy, neonatolodzy, kardiolodzy dziecięcy, radiolodzy), którzy są członkami Polskiego Towarzystwa Ultrasonograficznego. Sekcja powstała w 1998 r. z inicjatywy ówczesnego przewodniczącego PTU prof. W. Jakubowskiego.

Sekcja nasza skupia lekarzy profesjonalnie zajmujących się prenatalną diagnostyką kardiologiczną, niezależnie od posiadanej specjalizacji. Jest to dziedzina dynamicznie się rozwijająca w ciągu ostatnich 20 lat, stawiając wysokie wymagania zarówno, co do wiedzy, umiejętności lekarzy jak i najwyższej jakości sprzętu dedykowanego dla najmłodszych pacjentów w medycynie - płodów. Celem podnoszenia naszych kwalifikacji i zapewnienia odpowiedniej jakości badań dla naszych pacjentów wprowadziliśmy zasady przyznawania Certyfikatów Umiejętności. Inicjatywa ta zbiegła się z projektem Ministerstwa Zdrowia, które sporządziło w roku 2005 wykaz umiejętności medycznych w Polsce (projekt rozporządzenia Ministerstwa Zdrowia w sprawie umiejętności z zakresu węższych dziedzin medycyny 23.09-5.02.2005)¹² powierzając formalnie przyznawanie Certyfikatów z zakresu Echokardiografii Prenatalnej naszej Sekcji. Certyfikaty Umiejętności są wydawane według zasad opracowanych w porozumieniu z Polskim Towarzystwem Ginekologicznym oraz Polskim Towarzystwem Kardiologicznym, Sekcją Kardiologii Dziecięcej. Lista lekarzy legitymujących się w Polsce Certyfikatem naszej Sekcji dostępna jest na stronie www.orpkpl.pl oraz na stronie www.fetalecho.pl

Osoba ubiegająca się o przyznanie „Certyfikatu Sekcji Echokardiografii i Kardiologii Prenatalnej” powinna spełnić wszystkie poniższe warunki ustalone przez Zarząd Sekcji:

1. Co najmniej dwuletni staż pracy w pracowni ultrasonograficznej/echokardiograficznej.
2. Samodzielne wykonanie co najmniej 100 echokardiogramów płodowych prawidłowych oraz co najmniej 50 echokardiogramów płodowych nieprawidłowych, potwierdzonych zgłoszeniem do ogólnopolskiej bazy danych (www.orpkpl.pl), oraz stosownym zaświadczeniem bezpośredniego przełożonego i kierownika jednej z placówek:
 - Zakład Diagnostyki i Profilaktyki Wad Wrodzonych I „CZMP” & Uniwersytet Medyczny, Łódź
 - Poradnia Perinatologii i Kardiologii Prenatalnej, II Katedra i Klinika Położnictwa i Ginekologii AM Karowa 2, Warszawa
 - Pracownia Kardiologii Prenatalnej, Oddział Kliniczny Położnictwa i Ginekologii Śląskiej Akademii Medycznej ul. W. Lipa 2, Ruda Śląska
3. Zdanie egzaminu teoretycznego przed komisją składającą się z przedstawicieli Polskiego Towarzystwa

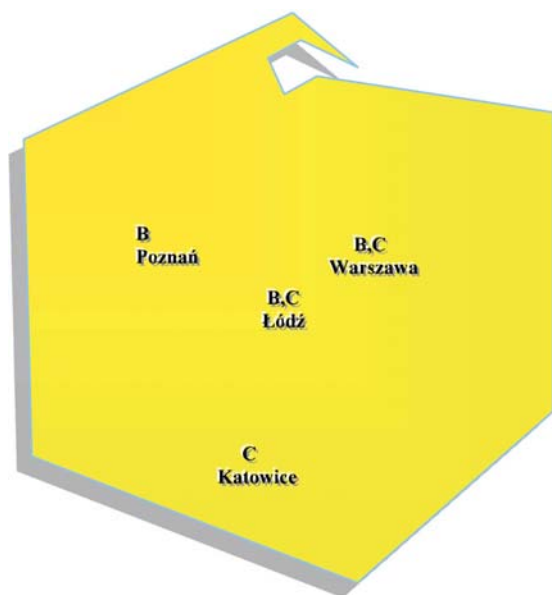
Ultrasonograficznego, Polskiego Towarzystwa Kardiologicznego i Polskiego Towarzystwa Ginekologicznego. Zagadnienia do opracowania znajdują się na stronie internetowej Sekcji: www.umed.lodz.pl/fetalecho.

4. Udział w min. 2 kursach i/lub szkoleniach z zakresu echokardiografii płodu.
5. Specjalizacja medyczna (otwarta lub ukończona) jedna z wyżej wymienionych lub doktorat lub znaczący dorobek publikacyjny.
6. Członkostwo w PTU potwierdzone opłaceniem składki za dany rok kalendarzowy.
7. Członkostwo Sekcji Echokardiografii i Kardiologii Prenatalnej PTU (konieczne wypełnienie deklaracji). Certyfikat nasz jest ważny 4 lata. Celem przedłużenia Certyfikatu niezbędne jest zgłoszenie do ogólnopolskiej bazy danych www.orpkpl.pl min. 5 kolejnych patologii kardiologicznych u płodów rocznie z weryfikacją rozpoznania pourodzeniowych i minimum jedna publikacja rocznie z zakresu kardiologii prenatalnej. Wybitnym osobom przyczyniającym się do rozwoju naszej Sekcji przyznajemy Honorowe Certyfikaty (bezterminowe) po złożeniu pisemnego wniosku przez członka Sekcji, wręczane tym osobom, które aktywnie uczestniczą w naszych spotkaniach. Członek Sekcji legitymujący się Certyfikatem ma prawo do zgłaszania gabinetu do Akredytacji Sekcji, której zasady opracowano odrębnie. Uzyskanie Certyfikatu Sekcji jest potwierdzeniem posiadania przez lekarza umiejętności wykonania badania echokardiograficznego płodu, ale nie jest jednoznaczne z posiadaniem wiadomości z zakresu kardiologii płodowej, jak również nie jest jednoznaczne z możliwością udzielania profesjonalnej konsultacji kardiologicznej dla rodziców oczekujących urodzenia się dziecka z wadą wrodzoną.

Profesjonalną konsultację z zakresu kardiologii prenatalnej zgodnie z wytycznymi przedstawionymi przez L. Allan w podręczniku „Kardiologia prenatalna dla położników i kardiologów dziecięcych” wyd. Czelej 2006², ciężarna i jej położnik mogą uzyskać aktualnie w trzech ośrodkach referencyjnych typu C na terenie Polski (ryc. 1). W ośrodkach typu C gromadzi się największa liczba patologii kardiologicznych płodu, w każdym ponad 100 rocznie (tabela 1).

W ośrodku referencyjnym typu C w wybranych przypadkach stosuje się terapię wewnątrzmaciczną farmakologiczną¹³⁻¹⁶ lub ustala się brak konieczności terapii a proponuje się w wybranych przypadkach jedynie monitorowanie stanu płodu.¹⁷⁻¹⁸ W ośrodku typu C istnieją także możliwości terapii zabiegowej, zarówno w niektórych wadach serca²⁰⁻²³ jak i wadach pozasercowych (tabela 2). Prowadzi się monitorowanie kardiologiczne stanu płodu w czasie zabiegów wewnątrzmacicznych pozasercowych²⁴⁻²⁶ (np. zakładanie shuntów do płodu, laseroterapia etc.). W ośrodku typu C konieczna jest ścisła współpraca zarówno z genetykami, położnikami-chirurgami, jak i kardiologami i kardiochirurgami. Ośrodki typu C prowadzą szkolenia i badania naukowe.

W tym systemie w ośrodku typu B lekarz z Certyfikatem Sekcji gromadzi minimum 50 istotnych patologii kardiologicznych płodu, a w wybranych przypadkach kieruje pacjentów - płody do ośrodka typu C. Aktualnie w Polsce mamy trzy ośrodki typu C oraz dwa ośrodki typu B (ryc. 1).



POLKARD-PRENATAL

Ryc. 1. Ośrodki typu C (Warszawa, Łódź, Śląsk), (ponad 100 istotnych patologii kardiologicznych udokumentowanych w bazie danych www.orpkp.pl) i typu B (Łódź, Poznań, minimum 50 patologii kardiologicznych rocznie) z lekarzami legitymującymi się Certyfikatami Sekcji dla zaawansowanych, szczegóły www.fetalecho.pl, oraz www.orpkp.pl

Tab. 1. Kategorie ośrodków zależnie od liczby badanych płodów z problemem kardiologicznym w skali roku zgłoszonymi do www.orpkp.pl

Poziom ośrodka badającego serce płodu	Liczba udokumentowanych patologii rocznie w bazie danych www.orpkp.pl
Ośrodek typu A	Minimum 10 płodów z problemem kardiologicznym*
Ośrodek typu B	Minimum 50 płodów
Ośrodek typu C	Minimum 100 płodów

Tab. 2. Kwalifikacja i prowadzenie terapii in utero w przypadkach problemu kardiologicznego u płodu w ośrodku typu C.

Rodzaj terapii
Leczenie niewydolności krążenia u płodu
Leczenie częstoskurczu u płodu
Leczenie bloku całkowitego serca płodu
Odbarczanie wysięku w osierdziu płodu
Podawanie leków do pępowiny płodu
Kwalifikacja do plastyki balonowej u płodu
Kwalifikacja do terapii inwazyjnej w przypadku TTTS lub acardiac twin
Monitorowanie echokardiograficzne zabiegów chirurgicznych (w wadach pozasercowych) u płodów

Akredytację ośrodka typu B lub C można uzyskać zgłaszając do Zarządu Sekcji:

- 1) nazwisko lekarza posiadającego Certyfikat (dla zaawansowanych),
- 2) lokalizację gabinetu, wyposażenie w ultrasonograf z oprogramowaniem położniczym i kardiologicznym, możliwość dokumentacji i archiwizacji badań,
- 3) nazwę współpracującego ośrodka genetycznego, ośrodka kardiologii dziecięcej i kardiochirurgii,
- 4) wykaz publikacji z zakresu echokardiografii prenatalnej,
- 5) liczbę przypadków zgłoszonych do www.orpkp.pl

Akredytacja, podobnie jak Certyfikat są ważne 4 lata.

Badanie echokardiograficzne płodu jest integralną częścią badania ultrasonograficznego płodu, dlatego lekarz wykonujący badanie echokardiograficzne musi posiadać również wiedzę na temat pozasercowych wad wrodzonych gdyż często współistnieją one z wadami serca²⁷, częściej niż u noworodków. Zadaniem lekarza z Certyfikatem jest ostateczne wykluczenie lub potwierdzenie wady serca i skierowanej przez położnika.

Prawidłowo wykonane badanie echokardiograficzne zaczyna się od oceny położenia płodu w jamie macicy oraz zlokalizowania punktów orientacyjnych jak: kręgosłupa, żołądka, wątroby i główki płodu. Następnie należy wykonać biometrię płodu i porównać z datą ostatniej miesiączki. Przed oceną kardiologiczną płodu należy wykonać badanie usg „genetyczne” (poszukiwanie ultrasonograficznych pozasercowych markerów aberracji chromosomowych) celem ustalenia możliwie dokładnej budowy płodu. Wady pozasercowe i aberracje chromosomalne występują znacznie częściej w populacji płodów niż w populacji dzieci.

W wyniku prenatalnego badania echokardiograficznego zawsze uwzględnia się ocenę masy płodu, jego wiek ciążyowy i biometryczny, położenia łożyska (co może warunkować ewentualne dalsze kroki lecznicze lub je dyskwalifikować), ilość wód płodowych (co może sugerować współistnienie infekcji w przypadku małowodzia lub zagrożenie porodem przedwczesnym w przypadku wielowodzia). Badanie echokardiograficzne płodu powinno uwzględnić ocenę przepływów w naczyniach obwodowych: w przewodzie żylnym, tętnicy środkowej mózgu, tętnicy i żyły pępowinowej, a także ocenę liczby naczyń w pępowinie.¹⁻²

W czasie badania echokardiograficznego stosujemy technikę 2D, 2DD + KD, power angio, B-flow, M-mode, M-mode color, tissue M-mode, 3D, 4 D i STIC. Badanie echokardiograficzne kończymy raportem z badania wraz z wnioskiem, graficzną prezentacją wyniku, konsultacją dla położnika i przyszłych rodziców ze wskazaniem na optymalny sposób porodu z przyczyn kardiologicznych, czas porodu, przewidywany stan noworodka oraz typ krążenia pourodzeniowego (np. wada przewodozależna wymagająca podawania prostaglandyn do pilnej interwencji kardiologiczno-kardiochirurgicznej lub przebieg wady ustabilizowany u płodu i noworodka bez konieczności pilnej interwencji tuż po porodzie).

Certyfikat Umiejętności badania echokardiograficznego płodu Sekcji PTU dotyczy najbardziej doświadczonych lekarzy zaawansowanych w trudnych badaniach kardiologicznych płodów, których aktualna liczba w naszym kraju nie przekracza 10. Grupa tych lekarzy podejmuje się szkolenia kadry medycznej w rozwoju kardiologii prenatalnej w Polsce oraz nadzorowania rozwoju skriningowych badań serca płodu potwierdzonych uzyskaniem Certyfikatu Umiejętności podstawowym (przeznaczonym głównie dla położników

ultrasonografistów) oraz pomocą w tworzeniu położniczych ośrodków referencyjnych w zakresie badań serca płodu.

Tak stworzony system badań echokardiograficznych serca płodu: skriningowych oraz referencyjnych gwarantuje właściwą opiekę nad najmłodszymi pacjentami z problemami kardiologicznymi i stwarza warunki dla rozwoju odpowiednio wyszkolonej kadry medycznej.

Zasady uzyskania Certyfikatu Umiejętności z zakresu echokardiograficznego badania serca płodu (dla zaawansowanych) Sekcji Echokardiografii i Kardiologii Prenatalnej Polskiego Towarzystwa Ultrasonograficznego gwarantują wysoki poziom usług medycznych z zakresu echokardiografii prenatalnej w naszym kraju.

Lista lekarzy z Certyfikatem Sekcji dla zaawansowanych (dostępna na stronie www.fetalecho.pl) będzie rekomendowana do Narodowego Funduszu Zdrowia celem odpowiedniego kontraktowania usług medycznych, zależnie od posiadanych kwalifikacji i przynależności do ośrodków referencyjnych danego poziomu.

Lekarz z Certyfikatem (dla zaawansowanych) poza potwierdzeniem zdobytych kwalifikacji, w przypadku problemu medyczno-prawnego dotyczącego kardiologii prenatalnej (**diagnostyki i/lub terapii**) może ubiegać się o ekspertyzę formalno-prawną ze strony Zarządu Sekcji Echokardiografii i Kardiologii Prenatalnej PTU.

Piśmiennictwo:

1. Respondek-Liberska M. Echokardiografia i kardiologia płodu, (strona początkowa rozdziału), MakMed, Gdańsk 1998.
2. Kardiologia prenatalna, pod red. M. Respondek-Liberskiej, Czelej 2006.
3. Meyer RA, Hagler D, Huhta J, Smallhorn J, Snider R, Williams R, Kleinman C, Silverman NH. Guidelines for physician training in fetal echocardiography: recommendations of the Society of Pediatric Echocardiography Committee on Physician Training. *J Am Soc Echocardiogr* 1990; 3: 1-3.
4. Allan L, Dangel J, Fesslova V, Marek J, Mellander M, Oberhansli I, Obrhoffer R, Sharland G, Simpson, Sonesson SE. Recommendations for the practise of fetal cardiology in Europe. *Cardiol Young* 2004; 14: 109-114.
5. Eik-Nes S, Lee W, Carvalho JS, Chaoui R, Copel J, Hecher K, Paladini D, Cardiac screening examination of the fetus: guidelines for performing the 'basic' and 'extended basic' cardiac scan. *ISUOG Guidelines Ultrasound Obstet Gynecol* 2006; 27: 107-113.
6. Brick DH, Allan LD. Outcome of prenatally diagnosed congenital heart disease: an update. *Pediatr Cardiol* 2002 Jul-Aug; 23(4): 449-53.
7. Bonnet D, Coltri A, Butera Ge, Fermont L, Le Bidois J, Aggoun Y, Acar P, Villain E, Kachaner J, Sidi D. Prenatal diagnosis of transposition of great vessels reduces neonatal morbidity and mortality. *Arch Mal Coeur Vaiss* 1999 May; 92(5): 637-40.
8. Allan L, Baker EJ. Prenatal diagnosis and correction of congenital heart defects. *Br J Hosp Med*. 1993 Nov 3-16; 50(9): 513-22.
9. Tulzer G, Lechner E, Gitter R. Emergencies in pediatric cardiology. *Ther Umsch*. 2001 Feb; 58(2): 76-9.
10. Saxena A, Soni NR. Fetal echocardiography: where are we? *Indian J Pediatr* 2005 Jul; 72(7): 603-8.
11. Respondek-Liberska M. Polkard-Prenatal. Program Min Zdrowia, Adi, Łódź 2005.
12. Syllabus Sekcji Echokardiografii i Kardiologii Prenatalnej PTU, Interdruk, Łódź 2006.
13. Szymkiewicz-Dangel J. Fetal arrhythmia-own experience. *Med Wieku Rozwoj*. 2003 Jul-Sep; 7 (3 Suppl 1): 241-54.
14. Stanczyk J, Kowalska-Koprek U, Kierzkowska B, Niewiadomska-Jarosik K. Prenatal diagnosis of arrhythmias and conduction disturbances. *Ginekol Pol*. 2004 Feb; 75(2): 124-7.
15. Wloch A, Wloch S, Sikora J, Bakon I, Rokicki W. Analysis of cases with fetal extrasystole coexisting with cardiac and extracardiac pathology. *Ginekol Pol*. 2003 Jun; 74(6): 456-62.
16. Tulzer G, Huhta JC, Gudmundsson S, Tews G, Arzt W, Schmitt K. Fetal supraventricular extrasystole: indication for fetal echocardiography? *Klin Padiatr*. 1994 Nov-Dec; 206(6): 430-2.
17. Krapp M, Kohl T, Simpson JM, Sharland GK, Katalinic A, Gembruch U. Review of diagnosis, treatment, and outcome of fetal atrial flutter compared with supraventricular tachycardia. *Heart* 2003; 8: 913-7.
18. Jaeggi ET, Nii M. Fetal brady - and tachyarrhythmias: new and accepted diagnostic and treatment methods. *Semin Fetal Neonatal Med* 2005; 6: 504-14.
19. Kohl T, Sharland G, Allan LD, Gembruch U, Chaoui R, Lopes LM, Zielinsky P, Huhta J, Silverman NH. World experience of percutaneous ultrasound-guided balloon valvuloplasty in human fetus with severe aortic valve obstruction. *Am J Cardiol*. 2000; 10: 1230-3.
20. Marshall AC, Tworetzky, Bergersen L, McEhlinney DB, Benson CB, Jennings RW, Wilkins-Haug LE, Marx GR, Lock JE. Aortic valvuloplasty in the fetus: technical characteristics of successful balloon dilatation. *J Pediatr* 2005; 4: 535-9.
21. Tworetzky W, Wilkins-Haug J, Jennigns RW, van der Velde ME, Marshall Ac, Marx GR, Colan SD, Benson CB, Lock JE, Perry SB. Balloon dilatation in severe aortic stenosis in the fetus: potential for prevention of hypoplastic leaflet heart syndrome: candidate selection, technique, and results of successful intervention. *Circulation* 2004; 15: 2125-31.
22. Artz W, Tulzer G, Aigner M, Mair R, Hafner E. Invasive intrauterine treatment of pulmonary atresia/intact ventricular septum with heart failure. *Ultrasound Obstet Gynecol* 2003; 2:186-8.
23. Kohl T. Fetal echocardiography: new grounds to explore during fetal cardiac intervention. *Pediatr Cardiol*. 2002; 3: 334-46.
24. Karatza AA, Wolfenden JL, Taylor MJ, Wee L, Fisk NM, Gardiner HM. Influence of twin-twin transfusion syndrome on fetal cardiovascular structure and function: prospective case-control study of 136 mono-chorionic twin pregnancies. *Heart* 2002; 3: 271-7.
25. Kohl T, Muller A, Tchatcheva K, Achenbach S, Gembruch U. Fetal trasnechophageal echocardiography: clinical introduction as a monitoring tool during cardiac intervention in a human fetus. *Ultrasound Obstet Gynecol* 2005; 7: 780-5.
26. Respondek ML, Binotto CN, Smith S, Donnenfeld A, Weil SR, Huhta JC. Extracardiac anomalies, aneuploidy and growth retardation in 100 consecutive fetal congenital heart defects. *Ultrasound Obstet Gynecol*. 1994 Jul 1; 4(4): 272-8.