Maciej Słodki, Krzysztof Szaflik, Maria Respondek-Liberska

22.27

Badanie echokardiograficzne u płodu z torbielą jajnika

Wstęp

Torbiel jajnika jest najczęściej stwierdzaną zmianą w jamie brzusznej u płodów płci żeńskiej. Dane sekcyjnie mówią nawet o 30% noworodków z torbielą jajnika[1,2]. Wykrywamy je najczęściej w III trymestrze ciąży na podstawie kryteriów Brandta[3] (Tab. 1). Torbiel jajnika różnicuje się z dużym pęcherzem moczowym (Ryc. 1), torbielą nerki, olbrzymim pęcherzem moczowym, uchyłkiem pęcherza moczowego, torbielą moczownika, torbielą ujścia moczowodu, puchliną macicy i pochwy (*hydrometrocolpos*), torbielą krezki.

Zasadniczym pytaniem, jakie sobie stawiamy, wykrywając torbiel jajnika u płodu, jest: obserwacja czy aspiracja torbieli. Pomocnym w podjęciu takiej decyzji może okazać się badanie echokardiograficzne[12].

Opis przypadku

U 27-letniej ciężarnej rozpoznano u płodu torbiel jajnika w 33. tygodniu ciąży. Torbiel miała średnicę 40 mm, była jednorodna echogenicznie (Ryc. 2). W badaniu echokardiograficznym stwierdzono prawidłową budowę serca płodu, ale zarejestrowano liczne zaburzenia czynnościowe pod postacią niedomykalności zastawki trójdzielnej, wysięku w osierdziu, przyśpieszonego spektrum przepływu w żyłach płucnych, poszerzenia wątrobowego odcinka żyły pępowinowej – część tych anomalii przedstawiają ryciny 3, 4 i 5. Ze względu na obecność zmian czynnościowych w badaniu echokardiograficznym po konsultacji z chirurgiem płodowym zakwalifikowano pacjentkę do zabiegu prenatalnej aspiracji torbieli jajnika u płodu. Zabieg został wykonany bez powikłań. Dwa dni po zabiegu torbiel miała maksymalny wymiar 20 mm (Ryc. 6). Zaobserwowano normalizację wszystkich wcześniej opisywanych zaburzeń w układzie krążenia (Ryc. 7, 8). Do końca ciąży torbiel nie powiększała się. Poród nastąpił w 40. tygodniu ciąży siłami natury w szpitalu rejonowym. Po porodzie u noworodka opisano 20-milimetrową torbiel, która w ciągu kolejnych 8. tygodni uległa całkowicie inwolucji.

Omówienie przypadku

Postępowanie w przypadku torbieli jajnika jest w dalszym ciągu kontrowersyjne[4-7]. Większość autorów podaje, że torbiele poniżej 40-50 mm w większości przypadków ulegają samoistnej regresji[4-6]. Dlatego w przypadku stwierdzenia takiej zmiany zaleca się aktualnie ultrasonograficzne monitorowanie torbieli i poród w ośrodku referencyjnym[1,5-7]. Wśród torbieli powyżej 40-50 mm częściej dochodzi do powikłań pod postacią skręcenia torbieli lub krwawienia do jej światła[8-10] i w takich przypadkach korzystna wydaje się być prenatalna

Tabela 1. Ultrasonograficzne kryteria rozpoznania torbieli jajnika u płodu.

Płeć płodu	Żeńska
Położenie	Podbrzusze, asymetria, zwykle jednostronnie
Echostruktura	Torbiel
Echa wewnętrzne	Brak lub pojedyncze, lub niezróżnicowane
Nerki i pęcherz moczowy	Widoczne
Perystaltyka zmiany	Brak
Przewód pokarmowy	Brak ultrasonograficznych chorób jelit

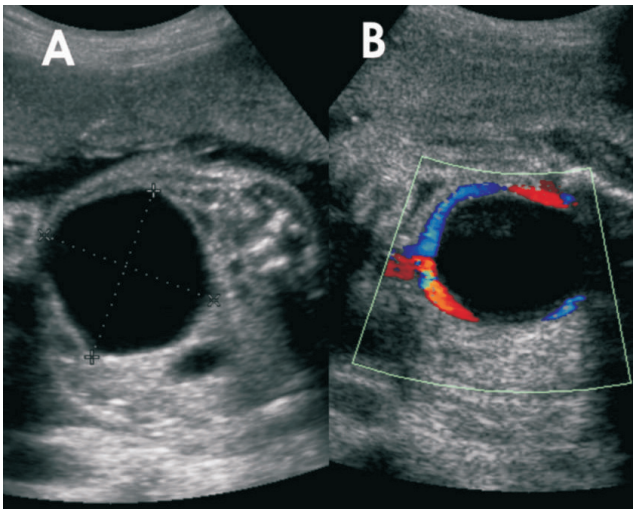

Rycina 1.
Diagnostyka różnicowa hypoechogennej zmiany w jamie brzusznej o średnicy 45 mm. Po ustawieniu bramki kolorowego dopplera uwidaczniamy naczynia krwionośne (tętnice pępowinowe), świadczące, że jest to powiększony pęcherz moczowy u płodu.

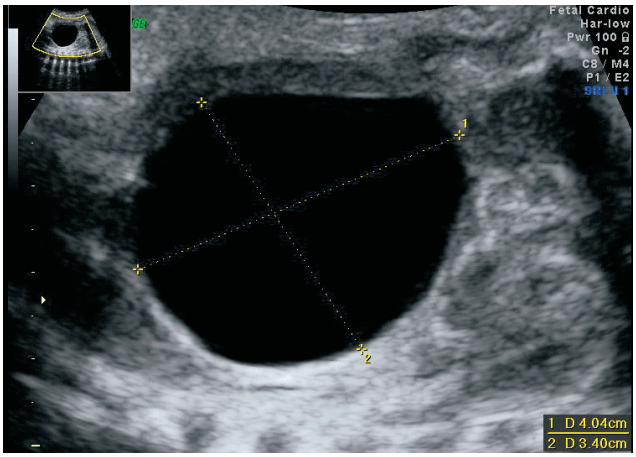

Rycina 2.
Torbiel jajnika o średnicy 40 mm, rozpoznana w III trymestrze ciąży.

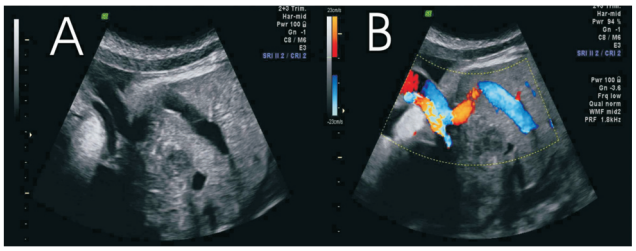

Rycina 3.A-B.
Poszerzony wewnątrzwątrobowy odcinek żyły pępowinowej zarejestrowany u płodu z torbielą jajnika.
(A) 2D; (B) Kolorowy doppler.

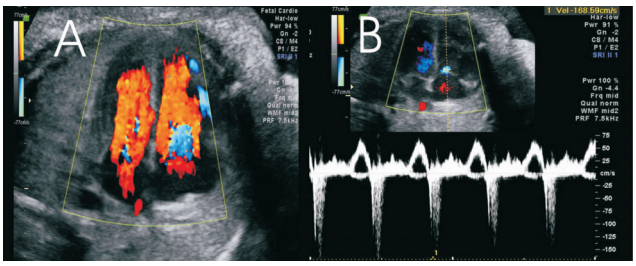

Rycina 4.A-B.
Niedomykalność zastawki trójdzielnej zarejestrowana u płodu z 40-milimetrową torbielą jajnika.

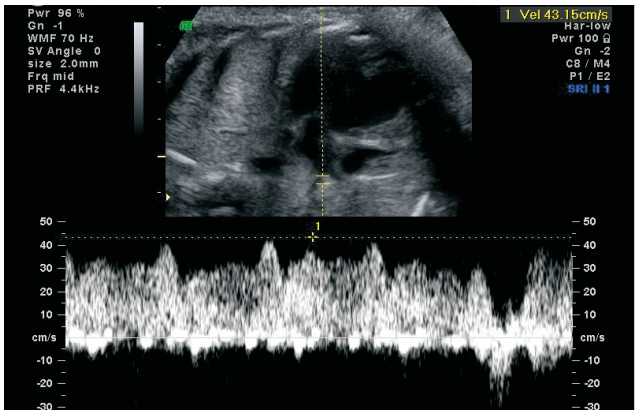

Rycina 5.
Przyśpieszony przepływ przez żyły płucne zarejestrowany u płodu w 33. tygodniu ciąży z 40-milimetrową torbielą jajnika.

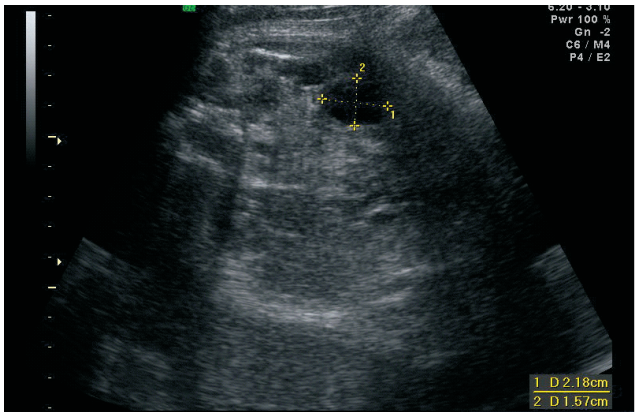

Rycina 6.
Torbiel jajnika 2 dni po aspiracji prenatalnej, maksymalny wymiar 22 milimetry.

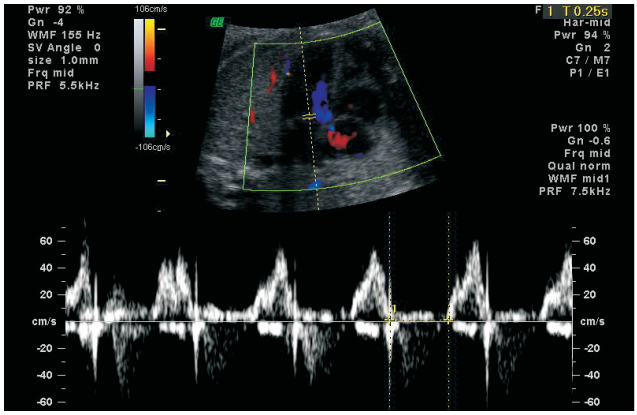

Rycina 7.
Normalizacja przepływu przez zastawkę trójdzielną po aspiracji prenatalnej torbieli jajnika.

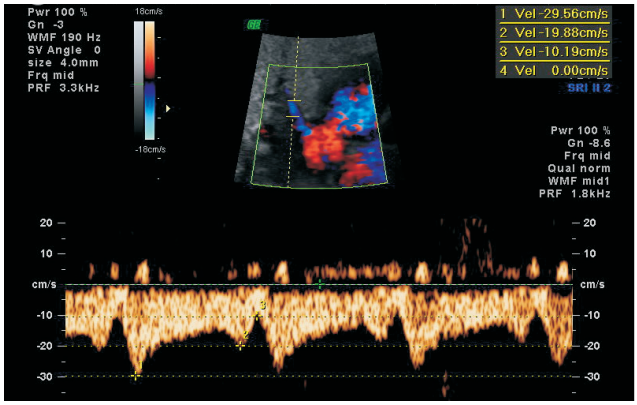

Rycina 8.
Normalizacja przepływu przez żyły płucne po aspiracji prenatalnej torbieli jajnika u płodu.

aspiracja zawartości torbieli[2-4,8,9]. Dzięki temu można zapobiec jej skręceniu i w konsekwencji utracie jajnika[2,11]. Pomocne w diagnostyce torbieli jajnika u płodu okazuje się również badanie echokardiograficzne[12]. Stwierdzono, że u płodów z torbielą jajnika, u których zarejestrowano w badaniu echokardiograficznym zmiany czynnościowe w sercu, częściej po porodzie dochodziło do operacji[12].

W przedstawionym przypadku wielkość torbieli nie przekraczała 50 mm, którą to wartość niektóre ośrodki przyjmują jako wskazanie do aspiracji prenatalnej. Zarejestrowanie u płodu torbieli jajnika o średnicy 40 mm, ale z licznymi anomaliamii czynnościowymi, skłoniło nasz zespół do zaproponowania odbarczenia torbieli w trybie pilnym. Normalizacja wszystkich zmian czynnościowych w badaniu echokardiograficznym wydaje się potwierdzać słuszność podjętego działania. Nie mamy precyzyjnego wyjaśnienia patomechanizmu powstania zmian czynnościowych w sercu płodu z torbielą jajnika, ale uważamy, że obecność w jamie brzusznej dużej bądź powikłanej torbieli jajnika może powodować u płodu stres, objawiający się zmianami czynnościowymi w sercu. Czy był to efekt ucisku na aortę brzuszną, czy był to efekt wyrzutu katecholamin, czy sterydów endogennych, nie wiemy, ale wydaje się na podstawie opisanego przypadku, iż warto stosować badanie echokardiograficzne do monitorowania zabiegów u płodów.

Piśmiennictwo

1. Bryant A.E., Laufer M.R.: *Fetal ovarian cysts: incidence, diagnosis and management.* J. Reprod. Med. 2004; 49: 329-37.
2, Born H.J., Kuhnert E., Halberstadt E.: *Diagnosis of fetal ovarian cysts. Follow-up or differential diagnosis?* Ultraschall Med. 1997; 18: 209-13.
3. Brandt M.L., Luks F.I., Filiatrault D., Garel L., Desjardins J.G., Youssef S.: *Surgical indications in antenatally diagnosed ovarian cysts.* J. Pediatr. Surg. 1991; 26: 276-81; discussion 281-2.
4. Słodki M., Janiak K., Respondek-Liberska M., Szaflik K., Wilczyński J., Oszukowski P., Chilarski A.: *Ocena przydatności ultrasonografii u płodów z torbielą jajnika.* Ginekol. Pol. 2008; 79: 120-125.
5. Comparetto C., Giudici S., Coccia M.E., Scarselli G., Borruto F.: *Fetal and neonatal ovarian cysts: what's their real meaning?* Clin. Exp. Obstet. Gynecol. 2005; 32: 123-5.
6. Heling K.S., Chaoui R., Kirchmair F., Stadie S., Bollmann R.: *Fetal ovarian cysts: prenatal diagnosis, management and postnatal outcome.* Ultrasound Obstet. Gynecol. 2002; 20:47-50.
7. Rizzo N., Gabrielli S., Perolo A., Pilu G., Cacciari A., Domini R., Bovicelli L.: *Prenatal diagnosis and management of fetal ovarian cysts.* Prenat. Diagn. 1989; 9:97-103.
8. Słodki M., Respondek-Liberska M.: *Torbiel jajnika u płodu – przegląd 420 przypadków z piśmiennictwa z lat 1984-2005.* Ginekol. Pol. 2007; 78: 324-328.
9. Bagolan P., Giorlandino C., Nahom A., Bilancioni E., Trucchi A., Gatti C., Aleandri V., Spina V.: *The management of fetal ovarian cysts.* J. Pediatr. Surg. 2002; 3: 25-30.
10. Dolgin S.E.: *Ovarian masses in the newborn.* Semin. Pediatr. Surg. 2000; 9:121-7.
11. Crombleholme T.M., Craigo S.D., Garmel S., D'Alton M.E.: *Fetal ovarian cyst decompression to prevent torsion.* J. Pediatr. Surg. 1997; 32:1447-9.
12. Słodki M., Janiak K., Szaflik K., Wilczyński J., Oszukowski P., Chilarski A., Respondek-Liberska M.: *Badanie echokardiograficzne u płodów z torbielą jajnika.* Ginekol. Pol. 2008; 79: 347-351.